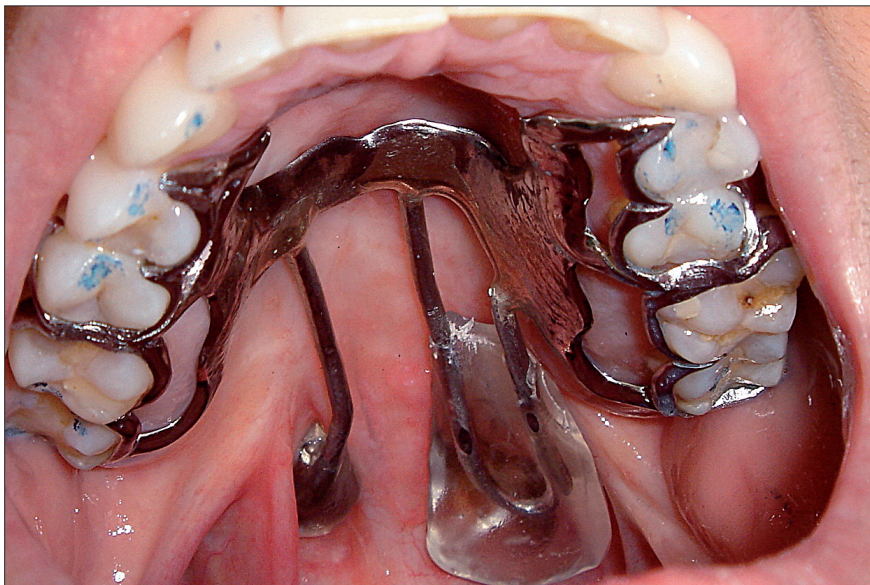




# Approche prothétique des divisions vélo-palatines séquellaires : classification actualisée à visée thérapeutique

■ F. Destruhaut / R. Esclassan / P. Pomar / A. Hennequin / E. Vigarios-Viste /  
J. Dichamp / C. Rignon-Bret ■



**A**ctuellement, les divisions vélo-palatines sont prises en charge dès les premiers jours de la vie. Le traitement consensuel suit, d'une part, un calendrier thérapeutique précis et, d'autre part, apparaît d'ordre multidisciplinaire, associant non seulement chirurgie,

orthophonie et orthodontie mais aussi prothèse maxillo-faciale (avec la réalisation, notamment, de plaques palatines périnatales) [1, 2]. Toutefois, dans un certain nombre de cas, certes de moins en moins fréquents compte tenu des progrès des techniques chirurgi-

cales, l'odontostomatologiste peut être amené à rencontrer des patients adultes porteurs de fentes vélo-palatines résiduelles pour lesquelles on distingue les fentes non opérées et les fentes séquellaires (en cas d'insuffisances ou d'échecs chirurgicaux). Ces

© Initiatives Santé – Cahiers de prothèse des Éditions CdP

divisions sont particulièrement handicapantes puisqu'elles ont des conséquences notables, en particulier sur les plans anatomique, fonctionnel et psychologique.

## Terminologie

### Division du palais secondaire

Une division du palais secondaire est une malformation congénitale résultant de l'absence de fusion des fragments palatins au cours de l'embryogenèse. Bien que distinctes les unes des autres (par le site et la date d'apparition lors de l'embryogenèse faciale), les divisions palatines sont fréquemment associées à des fentes labiales ainsi qu'à d'autres malformations congénitales puisqu'on les retrouve dans 30 % des cas au sein de polymalformations, comme le syndrome EEC (plus connu sous le nom de syndrome de la « pince de homard ») qui associe chez le même individu une dysplasie ectodermique (*ectodermal dysplasia*), une ectrodactylie et une fente faciale (*cleft lip and palate*) [3, 4].

Concernant plus spécifiquement le palais secondaire, on distingue cliniquement différentes formes de divisions vélares ou vélo-palatines :

- division de l'ensemble du voile du palais ;
- division partielle du voile du palais ;
- division de la luette ;
- absence de la luette ;
- division du voile du palais associée à une division de la voûte palatine ;
- division vélo-palatine associée à une fente labio-alvéolaire (association d'une division du palais secondaire et d'une fente du palais primaire) [5].

### Division résiduelle

Les divisions résiduelles sont des divisions qui persistent à l'âge adulte. Lorsqu'elles impliquent le voile, on en distingue principalement trois catégories :

- les fentes labio-alvéolaires associées aux divisions vélo-palatines avec reconstruction chirurgicale antérieure

partielle (allant, selon les cas, de la simple correction de la brèche labiale par chéiloplastie, pour des raisons esthétiques, à la restauration globale du palais primaire) (fig. 1) ;

- les divisions vélares ou vélo-palatines non opérées, pour une cause généralement indépendante de la malformation, comme une contre-indication à la chirurgie et/ou à l'anesthésie et le non-accès aux services de soins ;
- les divisions séquellaires pour lesquelles on distingue volontiers les échecs chirurgicaux impossibles à reprendre et les insuffisances chirurgicales.

## Examen clinique

### Observation clinique

L'examen du voile doit mettre en évidence un type particulier de conformation vélaire. Les divisions vélares étant très polymorphes, on pourra être amené à observer, notamment :

- des divisions vélares non opérées ;
- des désunions secondaires des stapylorraphies ;
- des perforations résiduelles ;
- des voiles suturés mais trop courts (fig. 2) ;
- des voiles scléreux (paralysés ou inertes) ;
- des cas de pharyngoplasties (fig. 3).

## Bilan fonctionnel

En cas de voile divisé, les muscles palato-glosses et tenseurs du voile sont atrophiés. Les muscles élévateurs du voile sont séparés sur la ligne médiane ; leur contraction élève et écarte les deux moignons du voile fendu. Les muscles palato-pharyngiens conservent cependant leur rôle actif en tant que muscles du pharynx et ont ainsi tendance à s'hypertrophier, palliant le déficit fonctionnel des autres muscles du voile. Le constricteur supérieur peut s'hypertrophier pour pallier le rétrécissement de la lumière pharyngée, formant ainsi le bourrelet de Passavant (fig. 4).

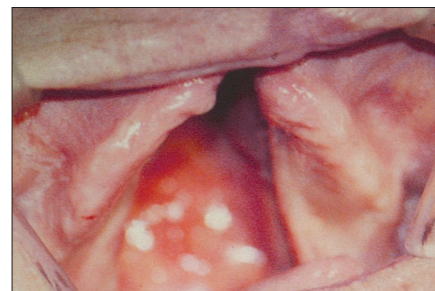


fig. 1 - Division labio-alvéolo-vélo-palatine avec reconstruction chirurgicale de la brèche labiale par chéiloplastie (cliché P. Pomar).

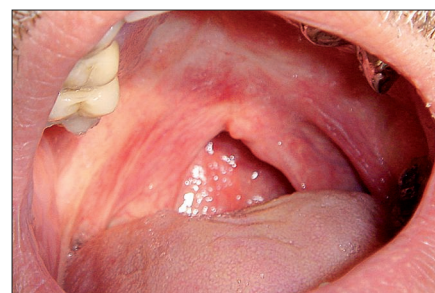


fig. 2 - Voile suturé, trop court mais contractile (cliché J. Dichamp).

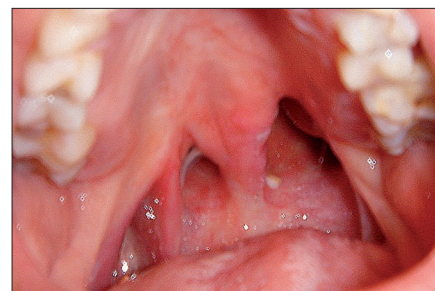


fig. 3 - Pharyngoplastie (intervention chirurgicale qui vise à rallonger le voile du palais à l'aide d'un greffon muqueux pharyngien) (cliché J. Dichamp).

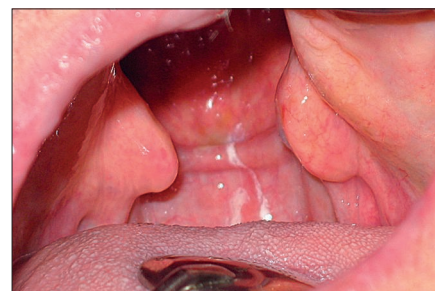

fig. 4 - Bourrelet de Passavant. Afin de concourir au rétrécissement de la lumière pharyngée, le constricteur supérieur s'hypertrophie pour former le « bourrelet de Passavant » (cliché F. Destruhaut).

En cas de voile trop court, son bord postérieur peut être distant de plus de 1 cm de la paroi pharyngée. Le diamètre antéro-postérieur du voile est augmenté et le bord postérieur ne peut plus venir au contact de la paroi pharyngienne. Le constricteur supérieur du pharynx s'hypertrophie fréquemment comme dans le cas précédent. Enfin, pour un voile inerte, les éléments aponévrotiques et musculaires ont une laxité particulière. Les voiles inertes sont dépourvus à l'évidence de contractions. Des lésions des filets nerveux lors des interventions chirurgicales peuvent entraîner une inertie du voile.

Au cours de l'examen clinique, on peut être amené à observer :

- des troubles de la déglutition. À noter que lors de la déglutition physiologique, l'épiglotte s'abaisse, les trompes auditives (d'Eustache) s'ouvrent, le voile se contracte énergiquement tout en étant repoussé par la langue contre la paroi postérieure du pharynx. Pour qu'il puisse occlure, il suffit donc qu'il ait une longueur suffisante. C'est pourquoi 10 % des sujets ayant des divisions vélo-palatines peuvent avoir une déglutition normale alors qu'ils sont incapables d'occlusion vélo-pharyngienne pendant la parole. Cela s'explique car les forces de contraction musculaire sont plus importantes lors de la déglutition que lors de la phonation. Pour la grande majorité des patients, il n'y a pas de cloisonnement efficace entre le rhinopharynx et l'oropharynx, le voile fendu ou trop court laissant passer à l'évidence les aliments et les liquides dans le rhinopharynx et les fosses nasales [6] ;
- des troubles de la phonation. Il existe, chez les sujets présentant une division vélo-palatine, des troubles phonétiques que l'on rencontre presque toujours. Ils ne sont pourtant pas spécifiques et il peut s'agir du nasonnement, de l'oralisation des nasales, des coups de glotte ou encore des souffles rauques [7].

### Des classifications devenues obsolètes

L'ensemble des divisions vélares sont évoquées de façon plus ou moins précise dans plusieurs classifications. Victor Veau, dans sa classification de 1931, distingue notamment les divisions simples du voile, limitées aux tissus mous vélares, des divisions du palais secondaire pour lesquelles la voûte peut être partiellement ou totalement divisée, sans dépasser pour autant le canal palatin antérieur [8]. De même, la classification de Kernahan et Stark, fondée sur des notions embryologiques, évoque aussi plusieurs types de divisions palatines : divisions du palais secondaire comprenant les divisions incomplètes (voile : *staphyloschizis*, voûte : *uranoschizis*), les divisions complètes (*palatoschizis*) et les associations de divisions du palais secondaire et de fentes du palais primaire [9]. De ces deux classifications, aucune ne semble apporter un intérêt clinique véritable et ne propose des solutions thérapeutiques adaptées à chaque cas. En outre, la classification de Chancholle est bien plus intéressante à évoquer puisqu'elle fait référence aux degrés de gravité des divisions et permet d'établir un pronostic en vue d'une reconstruction chirurgicale [10].

Mais qu'en est-il réellement d'une classification des divisions vélo-pala-

tines résiduelles incluant un intérêt direct en vue d'une restauration prothétique maxillo-faciale endo-orale ? La classification de Benoist apporte quelques éléments de réponse puisqu'elle est orientée vers une prise en charge prothétique. Benoist distingue à ce propos 3 classes et 4 subdivisions (**tableau I**) et prend en compte les possibilités de contractions (ou non) des moignons musculaires vélares intervenant ensuite dans le fonctionnement des prothèses vélo-palatines [11].

### Une classification actualisée en vue d'une approche prothétique raisonnée

À partir des critères initiaux décrits par Benoist, les auteurs proposent de détailler une nouvelle classification qui permet d'orienter l'odontostomatologiste dans le choix des différents éléments qui composent une prothèse vélo-palatine à partir d'un examen clinique approfondi [12]. Ce dernier ne doit d'ailleurs pas différer d'un examen systématique effectué dans le cadre d'une consultation d'odontologie conventionnelle, incluant une démarche de réflexion préprothétique. Une méthodologie rigoureuse lors de l'examen permet de rassembler *in fine* un maximum d'informations nécessaires à la conception d'un plan de traitement pertinent et adapté, en vue de l'élaboration d'une prothèse vélo-palatine. Les prothèses

**Tableau I - Classification de Benoist**

Classe	I	Voile divisé mais tonique
	II	Voile suturé, trop court, mais contractile
	III	Voile inerte (scléreux ou paralysé) ou absent
Subdivision	a	Fente palatine
	b	Malposition incisive
	c	Édentation partielle
	d	Édentation complète

vélo-palatines comportent trois éléments : une plaque palatine, une pièce intermédiaire, ou « tuteur », et un dispositif obturateur [13] dont le but est d'améliorer la compétence vélo-pharyngienne et, donc, la phonation et la déglutition.

### Plaque palatine

La plaque palatine a plusieurs rôles et répond point par point aux subdivisions de la classification de Benoist (excepté, à l'évidence, la subdivision b) :

– *subdivision a* (division palatine associée à une malformation vélaire) : la plaque doit obturer de façon étanche la division palatine. On pourra lui associer un obturateur rigide (solidaire de la plaque) (fig. 5) ;

– *subdivision b* (malposition incisive) : dans le cadre de prothèses combinées, la prothèse fixée, associée à de la prothèse partielle amovible, permet, selon

les cas, de corriger les dysplasies dentaires, de réaliser une contention de supports dentaires fragiles mais conservables et de pallier prothétiquement les malpositions incisives éventuelles ;

– *subdivision c* (édentement partiel) : la plaque doit remplacer les dents absentes et permettre la conservation des dents présentes (grâce à la répartition des charges occlusales sur la totalité de l'arcade maxillaire). On fait appel essentiellement à la prothèse partielle amovible coulée (fig. 6 à 8). Cette prothèse peut être associée, selon les situations, à des prothèses fixées : on parle alors de prothèses mixtes ou composites. Les prothèses fixées peuvent aider à l'intégration de plaques palatines par la réalisation de contournements fraisés, d'attache-ments ou encore de bombés vestibulaires préalablement définis grâce à l'utilisation d'un paralléliseur, délimitant

ainsi des zones de contre-dépouille exploitables par les extrémités de crochets de la prothèse amovible judicieusement positionnés ;

– *subdivision d* (édentement complet) : on utilise une plaque en résine et les conceptions prothétiques suivent les règles conventionnelles de la prothèse amovible complète (fig. 5).

### Pièce intermédiaire et dispositif obturateur (tableau II)

Le dispositif obturateur a pour but de rétablir l'étanchéité de la lumière pharyngée afin d'améliorer les différentes fonctions oro-faciales (phonation, déglutition...). Différents obturateurs ont déjà été décrits, notamment à travers la première classification de Benoist.

#### Classe 1 (voile divisé mais tonique)

On réalise un obturateur de Suersen (fig. 9). Il est constitué d'un clapet placé au centre de la lumière pharyngée. De plus, la pièce intermédiaire a une forme d'anse. Verticalement, cette dernière doit se situer au niveau du bourrelet de Passavant s'il existe ; transversalement, elle doit être distante de 3 mm de la muqueuse vélaire (une fois le sphincter pharyngé contracté). Elle est classiquement réalisée en fil d'acier inoxydable de 18/10 mm (section ronde) ou d'une grille métallique identique aux selles de la prothèse amovible dont l'aire est définie comme pour les fils à distance de la muqueuse vélaire contractée.

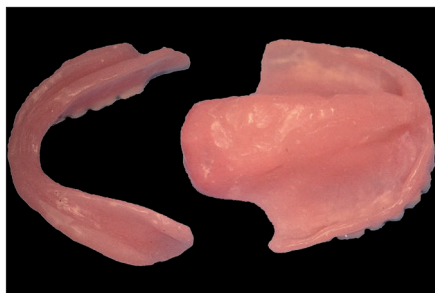

fig. 5 - Prothèses amovibles complètes bimaxillaires et obturateur vélo-palatin rigide en résine polyméthacrylate de méthyle (cliché P. Pomar).

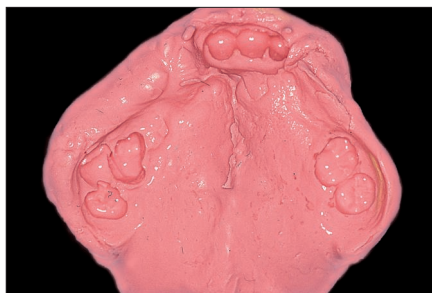


fig. 6 - Empreinte préliminaire aux alginate de la vue de la confection du châssis d'une prothèse amovible partielle vélo-palatine (cas clinique A) (cliché C. Rignon-Bret).

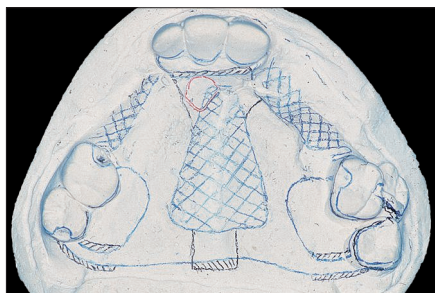

fig. 7 - Analyse du modèle d'étude et conception du châssis (cas clinique A) (cliché C. Rignon-Bret).

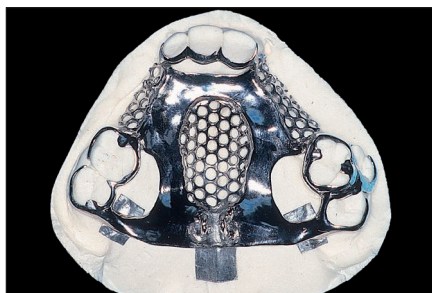


fig. 8 - Réalisation du châssis métallique de la prothèse partielle amovible coulée (cliché C. Rignon-Bret).

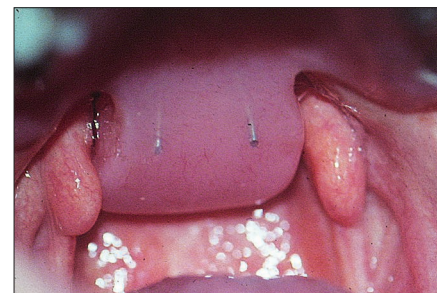


fig. 9 - Prothèse vélo-palatine et obturateur de Suersen (cliché J. Dichamp).

**Tableau II** - Nouvelle classification à visée thérapeutique : critères de choix de la pièce intermédiaire et de l'obturateur

Classe	Voile	Tuteur	Obturateur
1	Divisé mais tonique	Métallique (section ronde)	De Suersen
2	Suturé, trop court mais contractile	Médian incurvé (section demi-jonc)	De Schiltsky
3	Non présent	Métallique (section ronde)	Analogue de Suersen
4	Inerte (scléreux ou paralysé)	Métallique légèrement compressif	De Mazaheri
5	De conformation atypique (après pharyngoplastie)	Double (section ronde)	De Duchamp

**Classe 2 (voile suturé, trop court, mais contractile)**

Il est classique d'utiliser un obturateur de Schiltsky (fig. 10 à 12). Dans ce cas, la pièce obturatrice est placée entre la face supéro-postérieure du voile (c'est-à-dire en arrière du voile) et la paroi postérieure du pharynx. La pièce intermédiaire (préférentiellement

de section demi-jonc) descend sur la ligne médiane, le long de la face antéro-inférieure du voile (au repos) dont elle reste distante de 0,5 mm. Puis elle contourne le bord inférieur du voile et remonte vers le rhino-pharynx à mi-distance entre l'extrémité du voile contracté et la paroi postérieure du pharynx. L'extrémité de la pièce inter-

médiaire (qui doit se situer à mi-distance du voile et de la paroi postérieure du pharynx) se termine par une boucle à 1 cm au-dessus du plan du voile contracté.

Il est important de noter que les obturateurs utilisés pour ces deux premières classes constituent une obturation dynamique du sphincter pharyngien. L'empreinte dynamique dans les classes 1 et 2 constitue une étape difficile nécessitant rigueur et expérience. Pour réaliser un obturateur de Suersen ou de Schiltsky, il faut réaliser une empreinte fonctionnelle en deux temps, soutenue par le tuteur en fil d'acier. Tout d'abord, une attention particulière est portée à la position de la pièce obturatrice : par exemple, pour la classe 2, une position trop haute risquerait d'obturer les orifices des trompes d'Eustache et une position trop basse risquerait de gêner les contractions du voile.

Pour l'empreinte, on peut utiliser tout d'abord une pâte thermoplastique (type pâte de Kerr®) qui sera façonnée par les muscles déhiscent. L'ensemble plaque-tuteur-matériau d'enregistrement est placé en bouche ; le patient est alors invité à réaliser des exercices (notamment phonatoires et de déglutition) modelant ainsi la pâte de Kerr® (premier temps de l'empreinte vélo-pharyngo-fonctionnelle). Chronologiquement, on fait réaliser des exercices de phonation avec les phonèmes [Ta] [Pa] [Ka] [Sa]. S'ensuivent des exercices de déglutition (les forces musculaires lors de la déglutition sont plus importantes que les forces engendrées lors de la phonation) et des mouvements de flexion/extension du rachis cervical pour enregistrer la saillie de la première vertèbre cervicale (C1, ou atlas) sur la paroi postérieure du pharynx. Ces exercices sont de nouveau réalisés lors du second temps de l'empreinte dynamique.

L'enregistrement fonctionnel du voile est amélioré dans un second temps grâce à l'utilisation d'une pâte à empreinte à base d'oxyde de zinc

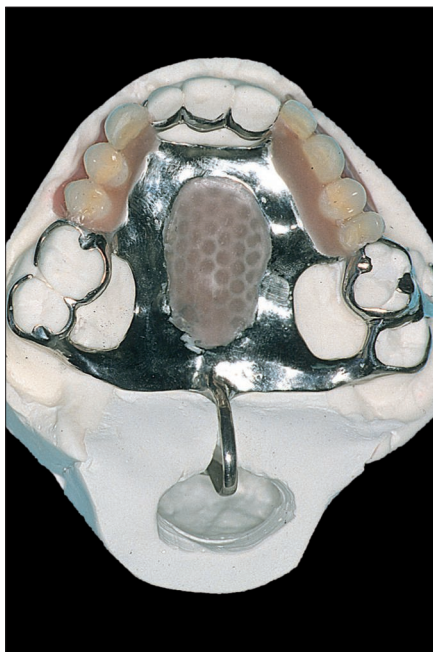


fig. 10 - Réalisation du dispositif vélaire type obturateur de Schiltsky (cliché C. Rignon-Bret).

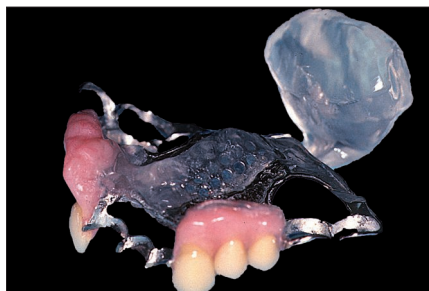

fig. 11 - Prothèse vélo-palatine (cas clinique A) (cliché C. Rignon-Bret).

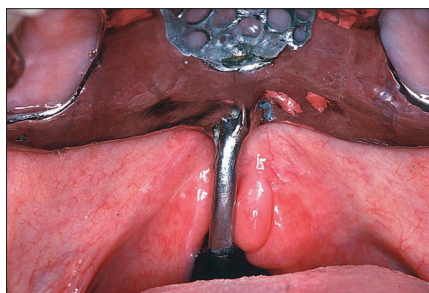


fig. 12 - Essayage clinique de la prothèse vélo-palatine (cliché C. Rignon-Bret).

(Impression Paste) auquel on ajoute un peu de talc afin de lui enlever son caractère hydrophile (second temps de l’empreinte) (fig. 13).

La pièce obturatrice ainsi obtenue est ensuite transformée en résine méthacrylique de méthyle selon les techniques de laboratoire conventionnelles. Le patient est suivi rigoureusement pendant les premiers jours de port et un rebasage à l’aide d’une résine acrylique à prise retardée (F.I.T.T.® de Kerr) est parfois nécessaire afin d’améliorer l’étanchéité.

### Classe 3 (voile absent)

Dans la classe 3 originale de Benoist (voile inerte ou absent), cet auteur décrit classiquement l’obturateur de Fröschel et Schalit, obturateur statique aujourd’hui abandonné essentiellement pour un problème d’encombrement ; la fermeture des choanes entraî-

nant une rhinolalie fermée (c’est-à-dire une modification de la voix liée à une suppression de la perméabilité nasale), il était alors nécessaire de réaliser des perforations dans le volet vertical pour permettre une ventilation nasale satisfaisante. Actuellement, il est classique de distinguer les voiles absents des voiles inertes car le choix thérapeutique est bien différent ; les auteurs proposent ainsi de remplacer l’obturateur de Fröschel et Schalit par une plaque vélo-palatine d’infrastructure de Suerseen dont la réalisation est commune à celle déjà décrite pour la classe 1 (seule l’empreinte fonctionnelle diffère à l’évidence, le voile étant absent).

### Classe 4 (voile inerte, scléreux ou paralysé)

Pour les voiles inertes (scléreux ou paralysé), on adopte un obturateur du type Mazaheri (fig. 14), c’est-à-dire un

dispositif en forme de « galette » fixé sur une tige en fil d’acier qui repousse le voile en haut et en arrière [14]. Ce n’est pas une véritable prothèse obturatrice au sens propre du terme mais un dispositif prothétique qui va élever le voile d’une manière statique.

### Classe 5 (voile atypique, après pharyngoplastie)

Enfin, il est nécessaire de rajouter une dernière classe, non décrite par Benoist, où l’on pourra regrouper ce que l’on dénomme les voiles atypiques, comme on peut en rencontrer actuellement après certaines pharyngoplasties pour lesquelles persistent, en raison d’un échec, une insuffisance vélo-pharyngienne. On pourra être amené à réaliser dans ce cas précis un obturateur atypique (fig. 15 et 16) qui comporte un double tuteur et un double obturateur disposés de part et d’autre du voile suturé avec la paroi postérieure du pharynx.

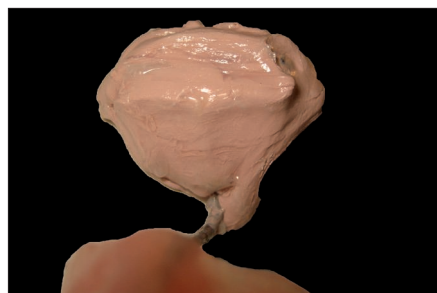


fig. 13 - Empreinte dynamique et façonnage de la pelote obturatrice (en vue d’un obturateur de Schiltsky) grâce à des exercices dynamiques de type phonatoire et de déglutition (cliché J. Dichamp).

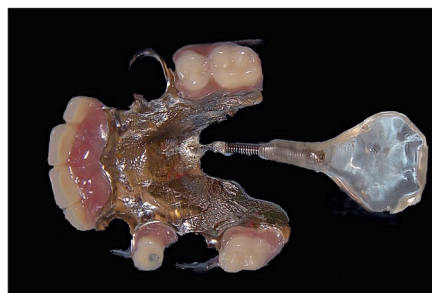

fig. 14 - Prothèse partielle amovible coulée et obturateur de Mazaheri (cliché J. Dichamp).

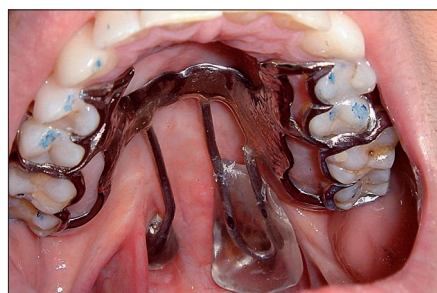

fig. 15 - Prothèse vélo-palatine atypique dans un cas de pharyngoplastie (cliché J. Dichamp).

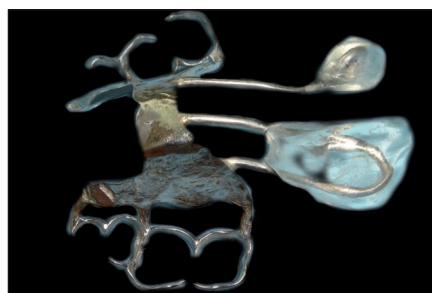

fig. 16 - Prothèse vélo-palatine atypique en cas de pharyngoplastie (cliché J. Dichamp).

### Conclusion

Les malformations congénitales de la face font généralement appel à une collaboration étroite entre diverses spécialités médicales ; la symbiose chirurgico-prothétique est quasi constante en cas de divisions vélo-palatines. Toutefois, dans le cadre des divisions vélo-palatines résiduelles, le spécialiste en prothèse maxillo-faciale affronte seul les difficultés inhérentes à de telles situations cliniques. Les prothèses vélo-palatines contribuent à une restauration fonctionnelle, en améliorant considérablement la phonation et la déglutition. En outre, l’objectif prothétique est atteint lorsque la qualité de vie des patients se trouve améliorée [15, 16]. Il faut garder à l’esprit, semble-t-il, que chaque cas est singulier et que le praticien doit s’adapter à chaque situation clinique, en adoptant le plus souvent la solution prothétique la plus simple et la plus efficace. Malgré une clarification des principes de conception des

prothèses vélo-palatines et l'élaboration d'une nouvelle classification, il est toutefois difficile d'établir des règles invariables tant les situations cliniques sont polymorphes. ■

**Florent Destruhaut** - *Assistant hospitalo-universitaire (AHU), Docteur en Chirurgie dentaire et Docteur en Anthropologie de l'EHESS*  
UFR d'odontologie de Toulouse (Rangueil)  
3, 5 chemin des Maraîchers 31400 Toulouse  
destruhautflorent@yahoo.fr

**Rémi Esclassan\*** - *Maître de conférences des Universités (MCU-PH)*

**Philippe Pomar\*** - *Professeur des Universités (PU-PH)*

**Antonin Hennequin\*** - *Chargé d'enseignement, Docteur en Chirurgie dentaire*

**Emmanuelle Vigaros-Viste\*** - *Maître de conférences, Praticien hospitalier (Toulouse)*

**Jacques Dichamp** - *Stomatologiste, ancien coordonnateur du DU de prothèse maxillo-faciale et DU de prothèse faciale appliquée, Paris*

\* UFR d'odontologie de Toulouse (Rangueil)  
Unité de Prothèse Maxillo-Faciale du Pr Ph. Pomar  
3, chemin des Maraîchers 31400 Toulouse

**Christophe Rignon-Bret\*\*** - *Maître de conférences des Universités (MCU-PH)*  
\*\* UFR d'odontologie de Paris V (Montrouge)  
1, rue Maurice Arnoux 92120 Montrouge

## Bibliographie

- 1 Noirrit-Esclassan E, Pomar P, Esclassan R, Terrié B, Galinier P, Woisard V. Plaques palatines chez le nourrisson porteur de fente labiomaxillaire. *Encycl Med Chir* 2005;22-066-B-55.
- 2 Pomar P, Noirrit E, Toulouse E, Manas F. À propos des plaques palatines obturatrices chez les enfants porteurs de divisions labio-maxillaires. *Act Odontostomatol* 1999 : 427-439.
- 3 Destruhaut F, Fusaro S, Vigaros E, Toulouse E, Pomar P. Syndromes polymalformatifs et réhabilitation maxillofaciale. *Encycl Med Chir* 2009;28-450-R-10.
- 4 Destruhaut F, Fusaro S, Vigaros E, Pomar P, Toulouse E. Prothèse maxillo-faciale et syndrome EEC. *Stratégie Prothétique* 2008;8:143-150.
- 5 Destruhaut F, Vigaros E, Toulouse E, Pomar P. Réhabilitation des fentes non opérées ou séquellaires. *Encycl Med Chir* 2011;28-560-P-10.
- 6 Dichamp J, Leydier MC, Leydier J, Guilbert F, Roisin LC. Prothèse vélopalatine. *Encycl Med Chir* 1993;22-066-B-50.
- 7 Pinto JHO, Dalben G, Pegoraro-Krook MI. Speech intelligibility of patients with cleft lip and

palate after placement of speech prosthesis. *Cleft Pal Cran J* 2007;44:635-641.

8 Veau V, Borel-Maisonny S. Division palatine. Paris : Masson, 1931.

9 Kernahan D, Stark R. A new classification for cleft lip and palate. *Plast Reconstr Surg* 1958;22:435-441.

10 Magalon G, Chancholle AR. Chirurgie plastique de l'enfant, pathologie congénitale. Paris : Maloine, 1987 : 31-132.

11 Benoist M. Appareillage des fentes faciales. In : Réhabilitation et prothèse maxillo-faciales. Paris : Prêlat, 1978 : 137-199.

12 Harkins CS. Role of the prosthodontist in the rehabilitation of cleft palate patients. *J Am Dent Assoc* 1951;43:29-33.

13 Desjardins RP. Obturator prosthesis design for acquired maxillary defects. *J Prosthet Dent* 1978;39:424-435.

14 Mazaheri M. Indications and contraindications for prosthetic speech appliances in cleft palate. *Plast Reconstr Surg* 1962;30:663-669.

15 Hickey AJ, Salter M. Prosthodontic and psychological factors in treating patients with congenital and craniofacial defects. *J Prosthet Dent* 2006;95:392-396.

16 Vigaros E, Fontes-Carrère, Pomar P, Bach K. Psychologie et relation d'aide en réhabilitation maxillofaciale. *Encycl Med Chir* 2004;22-066-B-53.

**RÉSUMÉ** La prothèse maxillo-faciale est la discipline qui prend en charge de façon non chirurgicale la reconstruction des pertes de substance du massif facial dont font partie un grand nombre de malformations congénitales. Le traitement prothétique des divisions vélo-palatines chez l'adulte représente une activité qui tend à diminuer eu égard aux progrès constants des techniques chirurgicales. La prothèse vélo-palatine conserve cependant des indications chez les patients porteurs de fentes n'ayant jamais été opérées ou encore en cas d'insuffisances ou d'échecs chirurgicaux. Les prothèses vélo-palatines sont constituées de dispositifs obturateurs placés et maintenus en bonne position entre le nasopharynx et l'oropharynx, reliés à une plaque palatine à l'aide d'une pièce intermédiaire appelée communément « tuteur ». Les auteurs ont souhaité, à travers cet article, proposer une nouvelle classification à visée thérapeutique tenant compte des différentes conformations vélares pouvant être rencontrées aujourd'hui lors des consultations en prothèse maxillo-faciale.

**Mots-clés** division vélo-palatine, prothèse vélo-palatine, obturateur vélaire.

### **SUMMARY Prosthetic treatment planning for residual cleft palate defects: proposition of a new classification**

Maxillofacial prosthetics is a medical discipline whose goal is to rebuild non-surgically the losses or absences of substance of the face. Prosthetic treatment of cleft palate represents an activity which tends to decline because of the progress of surgical techniques. Velar prosthesis and pharyngeal obturator however retain many indications in patients with cleft palate (palatoschisis) who have never been operated or in case of insufficiency or surgical failures. Palatal lift prosthesis are made of obturator device placed and maintained in correct position between the cavum and the oropharynx, connected to the palatal plate with an intermediary piece commonly named "tutor". The authors want to propose a new classification in order to help the practitioners about the decision making and the prosthetic treatment planning for residual palato-alveolar cleft defects.

**Keywords** palato-alveolar cleft defect, palatal lift prosthesis, pharyngeal obturator.

**Destruhaut F, Esclassan R, Dichamp J, Pomar P, Hennequin A, Rignon-Bret C.** Approche prothétique des divisions vélo-palatines séquellaires : proposition d'une classification actualisée à visée thérapeutique. *Cah Prothèse* 2014;165:61-67.